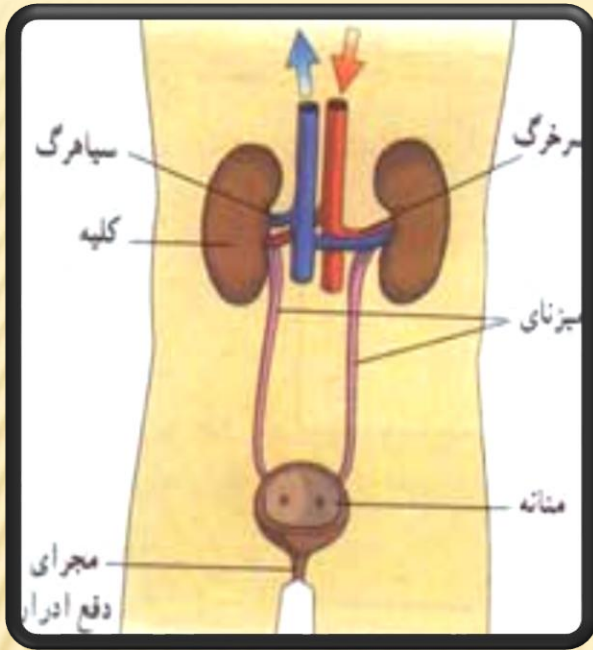


# آناتومی ظاهری کلیه



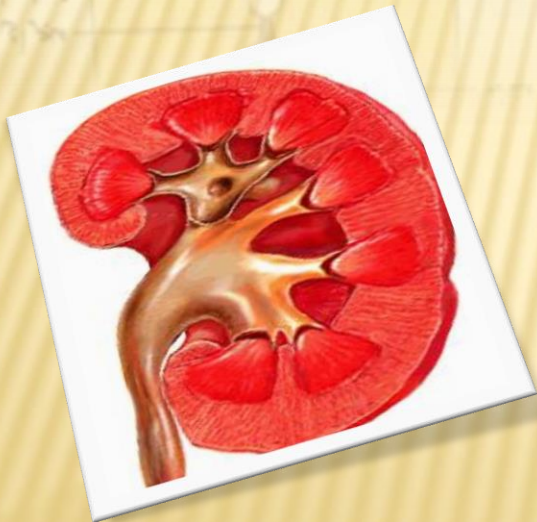کلیه انسانی، یک جفت ارگان لوبیایی شکل است در ناحیه خلف صفاقی.

محل قرارگیری آنها به صورت طبیعی در قسمت فوقانی تا دندهی 12 و قسمت تحتانی تا سومین مهره‌ی کمری قرار گرفته است.

کورتکس

در برش عمودی کلیه‌ها، دو ناحیه مجزا مشاهده می‌شود

مدولا



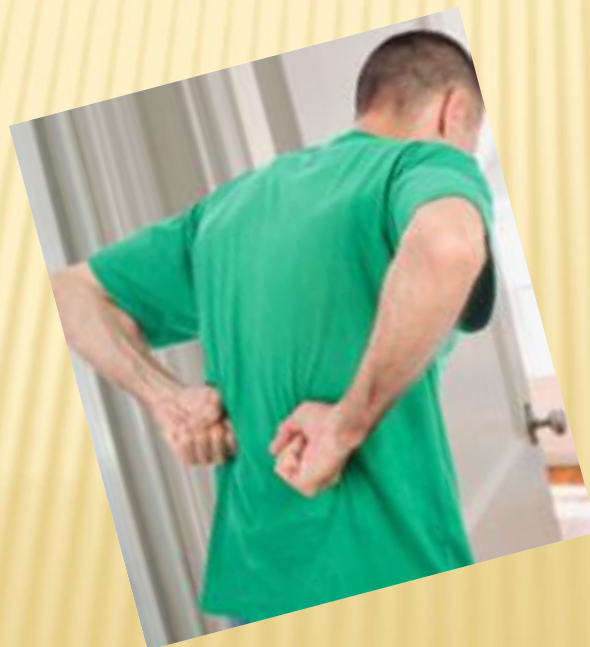# وظایف اصلی کلیه

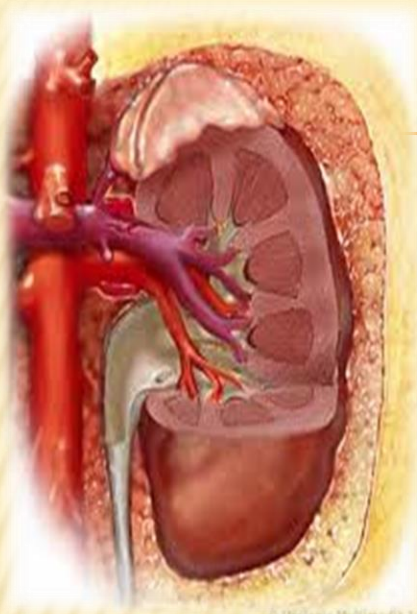
---

- × دفع مواد زاید
- × تعادل الکترولیتی
- × تنظیم هورمونی
- × تنظیم فشار خون
- × هوموستاز گلوکز

# نارسایی کلیه

✘ نارسایی کلیه یا نارسایی کُلوی در پزشکی به شرایطی که در آن کلیه نتواند به طور بایسته عمل کند گفته می‌شود و به معنی کاهش شدید عملکرد کلیه است.





## تعریف نارسایی حاد کلیوی

کاهش ناگهانی فیلتراسیون گلومرولی در حدی که باعث احتباس مواد زاید نیتروژنی (Cr, BUN) و اختلال در حجم مایع خارج سلولی و هوموستاز الکترولیت ها و اسید و باز در بدن می گردد .

# علل آسیب حاد کلیه

1. بیماریهایی که باعث کاهش جریان خون کلیوی می شوند (ازوتمی پیش کلیوی) یا Prerenal :
2. بیماریهایی که به طور مستقیم پارانشیم کلیه را درگیر می کنند (ازوتمی کلیوی)
3. بیماریهایی که با انسداد جریان ادرار همراه می باشند (ازوتمی پس کلیوی)

